

D) PORCO

A carcaça do porco depois de preparada no matadouro é enviada para o talho, inteira, com revestimento cutâneo, cabeça, mãos e pés. Apresenta no plano ventral o corte da extração da língua, esófago e traqueia e da evisceração das cavidades torácica e abdominal. Nesta ficam apenas os rins e gordura parietal.

Da carcaça separam-se: (*)

1 — CABEÇA;

2 — LOMBÁDAS:

a) COSTELETAS DO LOMBO;

b) COSTELETAS COM PÉ;

c) COSTELETAS DO FUNDO;

d) CACHAÇO.

3 — PERNAS;

4 — PÁS;

5 — ENTRECOSTOS;

6 — ENTREMEADAS;

7 — MANTAS DE TOUCINHO.

(*) A enumeração das peças corresponde à ordem habitual das operações de isolamento das mesmas.

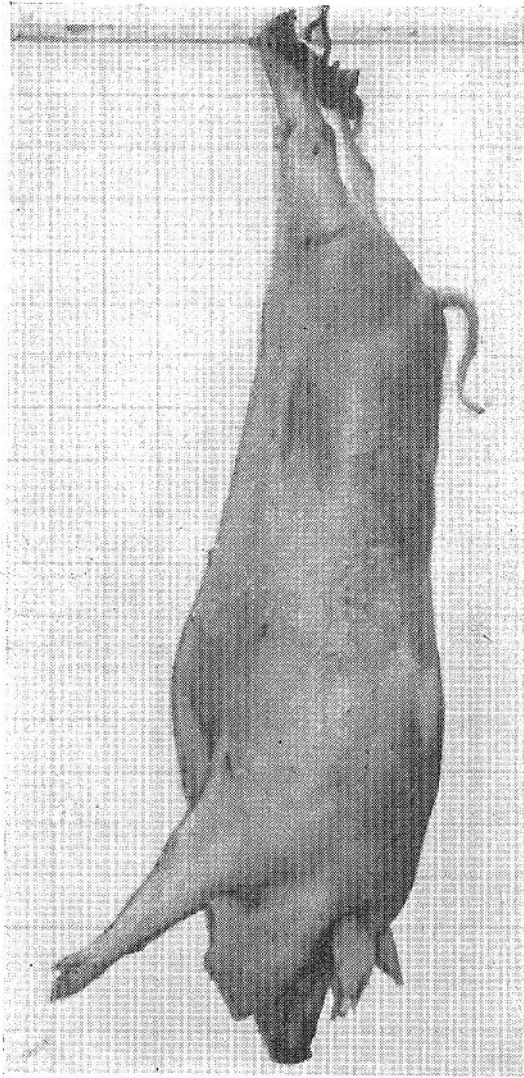


Figura 74 — Porco. $\square = 2,5$ cm

A cabeça retira-se antes da divisão em meias carcaças. Todas as outras peças se separam da meia carcaça. Para isso, toma-se como reparo a saliência da protuberância occipital exterior. Corta-se o revestimento cutâneo e subcutâneo em toda a sua espessura, seguindo uma linha oblíqua para diante e para baixo, passando atrás da base da orelha, e conduzida até ao

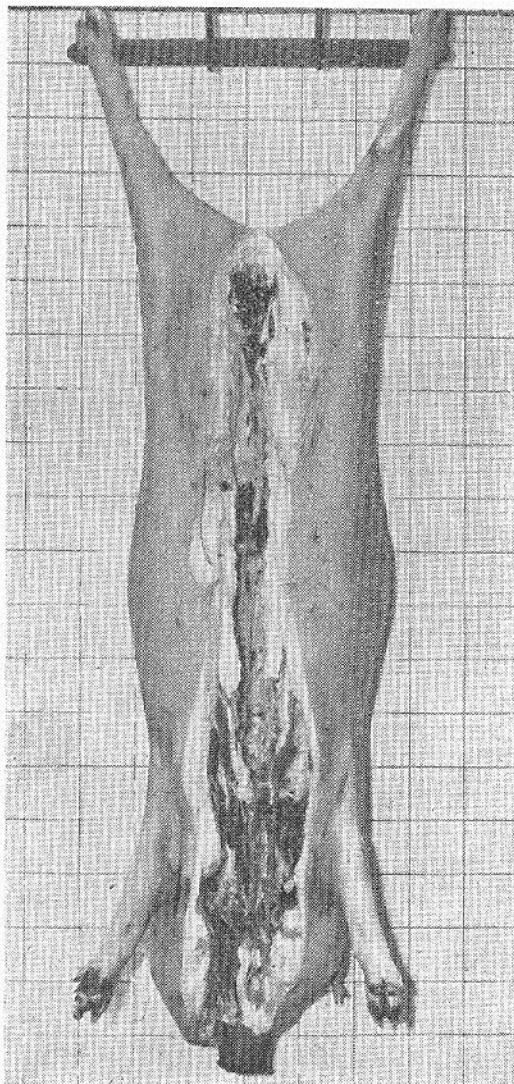


Figura 75—Porco eviscerado

meio do comprimento do ramo horizontal do mandibular, aproximadamente. Levanta-se o toucinho correspondente à região masseterina, conduz-se a dissecação pela face nugal do occipital, pelas superfícies articulares condilianas e pelos contornos aborais das apófises jugulares do osso refe-

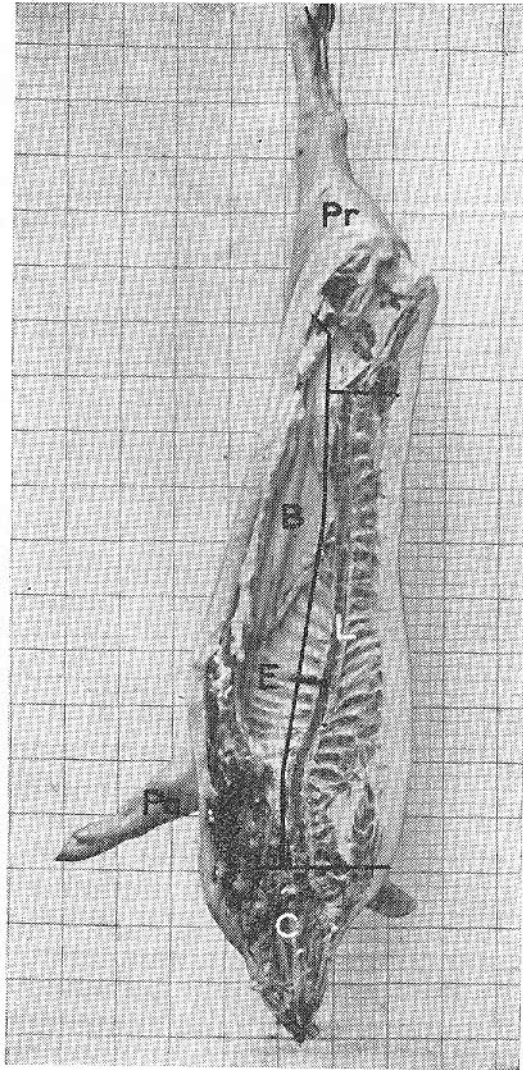


Figura 76

C — meia cabeça; *E* — entrecosto; *B* — gordura parietal (banha); *L* — lombada; *Pa* — pá; *Pr* — perna

rido. A destruição da charneira occipito-atlóideia é facilitada pela movimentação da cabeça.

Procede-se seguidamente ao *rachar* do porco. Esta operação consiste na divisão da carcaça aberta, segundo o plano sagital. O *manchil*

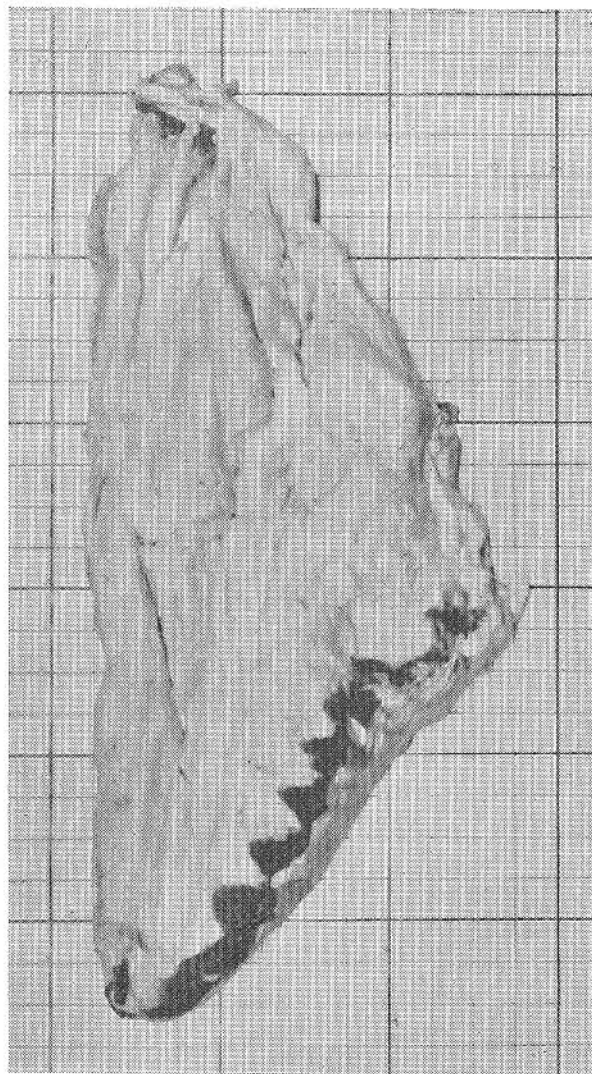

Figura 77 — Banha

separa os bordos sinfisários dos ossos ilíacos, incide por forma a interessar não só o sacro em todo o comprimento, mas também as vértebras lombares dorsais e cervicais e ainda o manto adiposo em quase toda a sua espessura.

Cortam-se, com o machado, as costelas (*fazer ou rachar o entre-costo*) segundo uma linha definida por dois pontos: um situado na primeira costela a uma distância equivalente à altura do corpo da 1.^a vértebra

dorsal e outro situado na última costela, no limite entre os seus terços superior e médio. Estas medidas marcam-se a partir dos bordos externos dos músculos longo do pescoço e psoas maior. Desta forma se define, na parede torácica, o corte de delimitação do entrecosto — peça inferior — e da lombada — peça superior. Completa-se com a faca a separação das metades laterais da carcaça.

A porção raquidiana da meia carcaça, a LOMBADA, cujo limite anterior é determinado pelo corte de separação da cabeça, retira-se habitualmente ligada à PERNA. Este conjunto (lombada e perna) designado VÃO DA LOMBADA, isola-se do toucinho tomando como referência para a dissociação as faces profundas dos músculos dos primeiros planos do pescoço, do dorso e do lombo, e as faces superficiais dos músculos do membro pélvico, que fica guarnecido de revestimento cutâneo no pé e na metade inferior da região da tibia. O corte de divisão do VÃO DA LOMBADA em perna e lombada coincide com a articulação lombo-sagrada.

O ENTRECOSTO, porção da parede torácica separada da lombada pelo corte rectilíneo já definido, é isolado do toucinho correndo a faca tangencialmente à face excêntrica das costelas.

Os planos aponevróticos, musculares e cutâneo correspondentes a parte da parede abdominal ínfero-lateral e ao recobrimento muscular e cutâneo do entrecosto constituem a ENTREMEADA.

Para a separação da PÁ (membro torácico), cortam-se os músculos peitorais (descendente, transverso, escapular e ascendente), os de suspensão da escápula (trapézio e rombóide) e ainda o angular da espádua, grande dentado, grande dorsal, bráquio-cefálico e omo-traqueliano, junto das suas inserções no membro. O levantamento do manto adiposo ao nível da pá faz-se na região escapular e braquial, separando o tecido adiposo sem ferir os músculos. Ficam com revestimento cutâneo a região antebraquial e a extremidade manual.

1 — CABEÇA

Desta peça, que tem por base esquelética a caveira, fazem parte, além dos músculos próprios da cabeça anatómica, as extremidades cefálicas de elementos musculares das regiões cervicais superior e inferior. A cabeça é desprovida de revestimento cutâneo e subcutâneo na região masseterina. Esta porção de toucinho, dita a faceira, faz parte da manta.

